
ICS 11.020

C 05



团 体 标 准

T/CACM ****—20**

腕管综合征针刀临床诊疗指南

A Guide to Acupotomy for the Diagnosis and Treatment of Carpal Tunnel Syndrome

(文件类型：公示稿)

(完成时间：2022年12月)

20**--**--**发布

20**--**--**实施

中华中医药学会 发布

T/CACM公示稿

目次

前言.....	4
引言.....	5
腕管综合征针刀临床诊疗指南.....	6
参考文献.....	20

T/CACM公示稿

前言

本文件按照 GB/T 1.1—2020《标准化工作导则 第1部分：标准化文件的结构和编写起草规则》给出的规则起草。

本文件由山东第一医科大学附属省立医院提出。

本文件由中华中医药学会归口。

本文件起草单位：山东第一医科大学附属省立医院、复旦大学附属华东医院、云南中医药大学第一附属医院、山东中医药大学附属医院、中国中医科学院中医临床基础医学研究所、曲阜市中医院、临清市人民医院。

本文件主要起草人：傅志俭、赵学军、郑拥军、刘志波、桂清民、李华东、陈建军、任旭飞、梁宁、王珺楠、魏广福、邱凤。

T/CACM 公示稿

引 言

腕管综合征是严重影响患者工作和生活的常见病、多发病，保守治疗效果欠佳时往往采用有创治疗。既往采用针刀疗法行腕横韧带松解术可使患者症状缓解，改善生活质量。然而依靠操作者的手感和解剖学知识往往具有不确定性。B超引导下的CTS针刀治疗，即可以做到对腕横韧带的有效松解，又避免了正中神经和桡、尺动脉的损伤，可以明显提高该手术的安全性和有效性，是一种可以面向广大基层推广的技术。

关于CTS的针刀治疗，目前国内尚无发布的诊疗指南，因此基于循证医学的CTS的针刀临床指南的研制具有极其重要的临床意义。该指南有助于规范临床诊疗技术，促进医疗服务质量，帮助临床医生和患者选择最佳的诊疗方案，取得更好的疗效，更好地改善患者的生活质量。

本文件从范围、术语、定义、诊断、治疗等方面对CTS的诊疗流程进行了规范，旨在为针刀医学科、针灸科、疼痛科、骨科、康复科、推拿科、中医科等相关科室从事针刀医学的临床医生提供诊疗指导和参考。

腕管综合征针刀临床诊疗指南

1 范围

本文件提供了腕管综合征诊断及治疗建议。

本文件适用于腕管综合症的诊断和治疗。

本文件供针刀医学科、针灸科、疼痛科、骨科、康复科、推拿科、中医科等相关科室临床医生使用。

2 规范性引用文件

下列文件中的内容通过文中的规范性引用而构成文件必不可少的条款。其中，注日期的引用文件，仅该日期对应的版本适用于本文件；不注日期的引用文件，其最新版本（包括所有的修改单）适用于本文件。

GB 15982-2012 医院消毒卫生标准

WS/T 313 医务人员手卫生规范

WS/T 368-2012 医院空气净化管理规范

T/CACM 1063—2018 针刀医学临床 基础术语

T/CACM 1064—2018 针刀医学临床 通用要求

ZJ/T D001-2014 《中国针灸学会标准：针刀基本技术操作规范》

3 术语和定义

3.1 针刀 acupotomy

将针灸针和手术刀有机融为一体的医疗器械^[1]。

[来源：T/CACM 1063—2018 2.1.14]

3.2 腕管综合征 carpal tunnel syndrome, CTS

【建议条目】指因外源性压迫、管腔本身狭窄或管腔内容物增多及职业因素等，使正中神经在腕管内受压而引起以手指疼痛、麻木、无力为主要临床表现的症候群。（共识建议，100%）。

4 操作者资格认定

施术者应符合以下要求^[1]：

——具有执业医师资格或执业助理医师资格，或者取得乡村医生执业证书；

——参加正规医学院校，或卫生行政管理部门，或相关行业学会举办的关于无菌操作技术培训 and 针刀疗法培训，掌握针刀医学临床知识和技能，并取得相应培训证书。

5. 中医诊断

【建议条目】参考国家中医药管理局医政司出版《95个中医优势病种中医诊疗方案》（2018年版）中“伤筋病（腕管综合征）中医诊疗方案”。腕管综合征的中医病机为本虚标实^[5,19-21]。（共识建议，81.8%）

5.1 临床证型

5.1.1 气滞血瘀证：由劳损所致，轻者手部麻木，甩手后缓解，重者麻木可放射至前臂，有夜间麻醒史。舌质暗红，苔薄白，脉弦细。

5.1.2 气血两虚证：局部皮肤发白，发凉，或皮肤干燥，漫肿。手部桡侧三指麻木，对掌活动差，拇短展肌萎缩。晚期大鱼际肌可有明显萎缩，拇指对掌功能受限。舌质淡，苔薄白，脉弦细无力。

5.1.3 气虚血瘀证：拇指、食指、中指及环指半侧感觉异常和（或）麻木，夜间加重，皮温发凉，握拳或持物无力；关节肌肤刺痛，固定不移，或关节肌肤紫暗、肿胀、按之较硬，形体消瘦，神疲乏力，短气自汗，头晕眼花，舌质紫暗或有瘀斑，少苔或苔薄白，脉细弱或细涩。

5.2 辨证论治

根据辨证分型可给予药物治疗：

5.2.1 气滞血瘀证：

治法：活血化瘀，通经活络

推荐方药：小活络丹加减，制天南星、制川乌、制草乌、地龙、乳香、没药、加当归、川芎等。或具有同类功效的中成药。

5.2.2 气血两虚证：

治法：益气补血，舒筋散结

推荐方药：黄芪桂枝五物汤加减，黄芪、桂枝、芍药、生姜、大枣、川芎、地黄、当归等。或具有同类功效的中成药。

5.2.3 气虚血瘀证：

治法：益气补虚，养血活血

推荐方药 I：益气活血汤加减，生黄芪、当归、桂枝、生地黄、赤芍、白芍、鸡血藤、豨莶草、菟丝子、炙甘草。

推荐方药 II：黄芪桂枝五物汤加减，黄芪、桂枝、白芍、大枣、生姜。症状重者可加桑枝；偏血瘀者可加当归、鸡血藤、郁金；偏气虚者可适量加大黄芪用量，并加用党参。

6. 西医诊断

6.1 诊断

腕管综合征的诊断主要根据临床症状和特征性的体格检查,其确诊以及神经卡压严重程度还需电生理检查等辅助检查。

标准症状(正中神经支配区)包括:

- 手部、前臂或上臂钝性疼痛不适
- 手部感觉异常,如麻木,迟钝等
- 手部无力或动作笨拙

诱发因素包括:

- 手或手臂长时间维持同一姿势
- 手或腕部进行重复性动作

缓解因素包括:

- 改变手部姿势
- 手部关节功能训练

【建议条目】特征性症状与体征和确诊性电生理检查相结合可提高CTS诊断^[2-6]。CTS的激发试验包括Phalen试验、Tinel试验、手压腕部试验以及举手试验有助于诊断CTS^[7-10]。(共识建议,100%)

【建议条目】神经传导检查(nerve conduction study, NCS)和针极肌电图(electromyography, EMG)检查是CTS的标准评估方法之一,且有助于测定正中神经损伤的严重程度,评估预后^[11-14]。(共识建议,100%)

神经肌肉超声检查,特别是关于腕横韧带的厚度及正中神经是否受到卡压,有助于CTS的诊断^[15, 16],但是该技术的敏感性和特异性在相关报道中存在分歧^[17, 18]。

6.2 分型

CTS分型标准见表1:^[22](表1)。

表1 腕管综合征的临床分型与治疗方案

分型	麻木	感觉	肌萎缩	对掌受限	2-PD(mm)	潜伏期(ms)	治疗
轻度	+	-	-	-	<4	<4.5	保守
中度	++	减退	-	-	>4	>4.5	手术
重度	+++	消失	+	+	>10	>10	手术

注:2-PD为两点分辨觉;潜伏期是针对肌电图而言。

6.3 鉴别诊断

6.3.1 颈椎病 神经根型颈椎病患者,虽然疼痛或麻木可出现在手部,但椎间孔挤压试验(+),Tinel试验(-)可资鉴别,通过上肢肌电图和颈椎MRI可进一步明确。

6.3.2 胸廓出口综合征 是由于臂丛神经受到颈肋或前斜角肌的肥大痉挛等压迫造成。增压实验及 Adson 试验等诱导试验及颈椎X线、肌电图检查等可资鉴别。

另外，腕管周围占位、腕部重度外伤等也可累及正中神经，表现为腕管综合征相关症状。

7. 针刀松解术治疗腕管综合征

【推荐意见】针刀治疗 CTS 与封闭疗法相比有其独特的优势，已在中医科、骨伤科、疼痛科等广泛应用，并取得了满意的效果。临床研究显示，针刀可有效松解腕横韧带，降低腕管内压力，有助于恢复患者腕部的正常受力结构^[23-25]。（D 级证据，强推荐）。

7.1 术前准备

术前应完成必要的体格检查、专科检查及相应的辅助检查，其中实验室检查包括但不限于血常规、血糖、出凝血时间^[1]。

根据诊断结果，若患者存在附录B中的禁忌证，应停止针刀治疗。如排除禁忌证，应确定施治部位、侧别，提出实施方法，与患者沟通并签署知情同意书。

7.2. 体表定位针刀松解术：

7.2.1 传统术式^[26]

传统术式指朱汉章教授的四点定位法，即桡、尺侧腕屈肌腱内侧与远端腕横纹两个交点以及向远端延伸 2.5cm 处的两个点。在此 4 点分别进针刀，沿两侧屈肌腱内侧缘刺入 0.5cm 左右，将腕横韧带分别切开 2~3mm，并向中间平推数下，出针刀。该方法根据腕管综合征发病机理以及体表定位解剖制定，符合生物力学，对腕横韧带四个附着点进行切割松解，解除高应力，是有效的针刀术式。

【建议条目】其不足之处是：在桡侧腕屈肌腱内侧推切腕横韧带时，若进针深度不当，极易损伤正中神经及其掌侧皮支，可能会出现手部麻木加重及持续性疼痛症状；在尺侧腕屈肌腱内侧豌豆骨水平推切时，如操作时未紧贴豌豆骨桡侧，极易损伤在其旁伴行的尺动脉及尺神经。（共识建议，90.9%）

7.2.2 改良术式

7.2.2.1 一点定位法^[27]

定点：腕横韧带体表投影桡侧缘的近端（即舟骨结节掌面尺侧缘）。**定向：**垂直进针刀，刃口线与正中神经平行。**操作：**指切进针法，针刀垂直皮肤快速刺入皮下，在皮下组织缓慢探寻，遇到顶触感即为腕横韧带，继续深入，有落空感即不再深入，稍后退，再度平行正中神经方向向远端松解，术者手下有松动感或者患者自诉手部麻木胀痛明显改善即停止操作。

7.2.2.2 两点定位法^[28]

以掌长肌腱为标志，在掌长肌腱的尺侧缘，压之具有窜麻感处的尺侧纵轴线上定 2 点。第 1 点在掌长肌腱尺侧缘腕横韧带近侧点，在腕远横纹以远 5 mm 处；第 2 点在掌长肌腱尺侧缘腕横韧带远侧点，在腕远横纹以远 10 mm 处，用记号笔做好标记。刀口线与肢体纵轴平行，刀体与皮面垂直，快速刺入皮肤，然后摸索、匀速、缓慢进刀，当刀锋遇到坚韧的韧带组织且无麻木放电感觉时，即可切开该韧带 3~4 刀。此操作应该要切断韧带，有落空感为标准。术毕出针刀。

【建议条目】与传统术式相比，此术式可有效避免传统术式易损伤正中神经及掌皮支的缺点，且改良式更易于初学者进行操作。（共识建议，100%）

7.3 超声引导下针刀松解术^[29-31]

【推荐意见】超声引导下针刀松解术治疗腕管综合征可有效松解腕横韧带，避免神经及血管损伤。（D 级证据，强推荐）。

7.3.1 术前准备：准备彩色多普勒超声仪，选择肌骨超声模式进行探查，首选线阵探头，频率不低于 10MHz。

7.3.2 患者体位：取坐位或仰卧位，患腕下垫薄垫使腕关节稍背伸。

7.3.3 定位标记：由近及远对腕关节进行扫描以显示其内部解剖结构，在正中神经的纵轴平面确定其卡压部位，并将此处标记作为本次手术穿刺点。操作时探头与神经保持垂直，穿刺针向探头扫描平面倾斜约 5°-10°。

7.3.4 操作方法：皮肤穿刺点常规消毒，于穿刺点用 1%利多卡因局部麻醉。随后在超声引导下采用平面外技术，动态实时关注整个松解过程。进皮后，将针刀垂直自定点的远端刺入至皮下后将针尾向手指远端倾斜，针头指向前臂近端，确保与前臂纵轴平行，将针刀缓慢送入后沿着屈肌腱内侧将屈肌腱、腕横韧带之间的粘连剥离，同时解除卡压的神经，待超声影像显示腕横韧带松解后，退出针刀，局部压迫止血，视情况可用无菌敷料或创可贴覆盖针眼。

7.3.5 注意事项：针刀操作术前需超声评估可行性及针刀深度，超声介导下将针刀置入腕屈肌腱内侧缘，动态观察针刀剥离腕横韧带与腕屈肌腱间的粘连，操作中要保持针刀运行轨迹与肌腱平行，勿损伤周围肌腱、神经及血管。

7.4 疗程

【建议条目】每次治疗通常间隔 5-7 天，依据疾病恢复进程共治疗 2-3 次。（共识建议，100%）

7.5 术后疗效评价

疗效评定标准^[32]：

痊愈：治疗后临床症状体征消失，手指手腕活动自如，屈腕伸腕试验阴性，或 Tinel 试验阴性。

好转：治疗后临床症状体征较治疗前有明显改善，但屈腕试验阳性，或 Tinel 试验阳性。

无效：经治疗后临床症状体征无改善者，屈腕试验阳性，或 Tinel 试验阳性。

7.6 常见不良反应及处理措施

7.6.1 不良反应

7.6.1.1 晕针刀、出血、感染等^[33]。

7.6.1.2 术后粘连^[26]。

7.6.1.3 神经损伤^[34-35]。

7.6.2 处理措施

7.6.2.1 出现晕针刀时应立即停止操作，嘱患者平卧休息，可按揉内关等穴位，出现严重休克时需立即采取抢救措施。

7.6.2.2 熟悉腕部血管走形，轻柔精准施术，避免损伤血管。一旦出血可压迫止血。

7.6.2.3 感染重在预防，应严格无菌技术，尤其针对糖尿病患者。一旦发生感染，立即行血培养、应用敏感抗生素，必要时手术治疗。

7.6.2.4 熟悉腕部血管、神经、肌腱和韧带组织的解剖，避免造成掌深弓或正中神经的医源性损伤^[36]。尽量在超声引导下进行精准操作^[37]。术中松解时应避免粗暴操作，以免形成术后粘连。一旦发生粘连，术后可加强物理治疗及尽早功能锻炼。

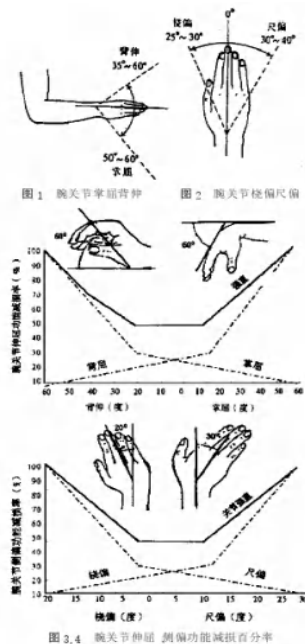
(资料性)
疗效评价:

1 Levine 腕管综合征问卷评分

Levine 腕管综合征问卷评分里面评估了患者近期疼痛、麻木、无力、夜间症状以及抓握能力。每个问题范围是 1~5 分，分数越低，症状越轻。所有问题评分的分数总和除以问题个数是总评分。

2 腕关节功能评定

以《中华医学会手外科学会上肢部分功能评定试用标准》中腕关节的桡偏、尺偏、背伸、掌屈活动功能作为观察指标,通过腕关节运动功能评分比较腕关节在治疗前后的桡偏、尺偏、掌屈和背伸的变化。方法是:腕关节损害的功能评定,由腕关节运动丧失或关节强直的程度所决定。正常腕关节运动时,掌屈、背伸两功能占腕关节功能的 70%;而腕关节的桡偏、尺偏,两者只占其功能的 30%。腕关节屈伸的正常幅度:是从背伸 60° 到掌屈 60° (图 1);侧偏的功能位是 $0^{\circ} \sim 10^{\circ}$,腕关节侧偏的正常幅度是从桡偏 20° 到尺偏 30° (图 2)。将因丧失背伸和掌屈能力,引起的功能减损值按图 3 再乘以 70%;桡、尺偏的损害值按图 4 再乘以 30%;这两个数值相加得出腕关节功能的全部减损值。



3、肌电图 SCV、SNAP 和 DML 改变

治疗前后通过肌电图比较感觉神经传导速度 (SCV)、感觉神经动作电位波幅 (SNAP)、运动传导末端潜伏期 (DML) 方面的变化。SCV、SNAP 治疗后较治疗前升高, DML 治疗后较治疗前降低为治疗有效。

4、豌豆骨水平腕横韧带厚度

豌豆骨水平腕横韧带厚度对超声诊断腕管综合征最具有指导意义,且正常人的腕横韧带

厚度与腕管综合征患者的腕横韧带厚度具有显著的差异。对患者治疗前、治疗后用超声在豌豆骨水平处测量腕横韧带的厚度。

5、正中神经横截面积

使用高频率超声波对患者在治疗前后的钩骨横断面正中神经前后径、豌豆骨横断面正中神经横截面积进行测量。

6、疼痛程度评估

NRS 是将疼痛的程度用 0 至 10 共 11 个数字表示，0 表示无痛，10 代表最痛，患者根据自身疼痛程度在这 11 个数字中挑选一个数字代表其疼痛程度。数字评分法简单实用，可在治疗前后应用，评价疗效。

T/CACM公示稿

资料性附录 B

证据质量分级及推荐意见强度

B.1 GRADE 证据质量分级及定义

本指南采用 2004 年制定的推荐分级的评估、制定和评价 (The Grading of Recommendations Assessment Development and Evaluation, GRADE) 标准进行证据质量分级。

表 B.1 GRADE 证据质量分级及定义表

质量等级	定义
高 (A)	非常确信观察值接近真实值, 进一步研究不大可能改变该观察值的可信度。
中 (B)	对观察值有中等强度信息, 真实值有可能接近观察值, 但仍存在两者不同的可能性, 进一步研究可能改变观察值的可信度, 且可能改变该观察值的结果,
低 (C)	对观察值的确信程度有限: 真实值可能与观察值差别很大, 进一步研究极有可能改变观察值的可信度, 且很有可能改变该观察值的结果。
极低 (D)	对观察值几乎没有信息: 真实值很可能与观察值不同, 真实值可能与观察值有很大差别, 观察值的结果很不确定。

B.2 推荐意见强度的定义

本指南推荐强度标准综合临床实验、等标准化文件形成证据, 结合临床专家调研结果, 由名义组会议专家综合权衡后作出推荐强度。

表 B.2 推荐意见强度的定义

强/有条件推荐	定义
强推荐使用	对于临床医生, 多数医生会选择使用该推荐意见; 对于患者, 绝大多数患者会采纳推荐意见, 只有少数不会; 对于政策制定者, 大多数情况会采纳推荐意见作为政策。
有条件推荐使用	对于临床医生, 应认识到不同患者有各自适合的方案, 需要帮助每个患者作出体现其价值观和意愿的决定; 对于患者, 大多数患者会采纳推荐意见, 但仍有不少患者不采用; 对于政策制定者, 制定政策需要实质性讨论, 并需要众多利益相关参与。

资料性附录 C

推荐意见及共识建议投票结果表

表 1 推荐意见投票结果表

序号	推荐条目	推荐方向强度的票数					证据等级	投票轮数	是否达成共识
		强推荐	弱推荐	无明确推荐	弱不推荐	强不推荐			
1	针刀治疗CTS与封闭疗法相比有其独特的优势，已在中医科、骨伤科、疼痛科等广泛应用，并取得了满意的效果。临床研究显示，针刀可有效松解腕横韧带，降低腕管内压力，有助于恢复患者腕部的正常受力结构。	11 (100%)	0	0	0	0	D	1	是
2	超声引导下针刀松解术治疗腕管综合征可有效松解腕横韧带，避免神经及血管损伤。	11 (100%)	0	0	0	0	D	1	是

表 2 共识建议投票结果表

序号	建议条目	建议方向的票数			投票 轮数	是否达 成共识
		建议	中立	不建议		
1	腕管综合征指因外源性压迫、管腔本身狭窄或管腔内容物增多及职业因素等,使正中神经在腕管内受压而引起以手指疼痛、麻木、无力为主要临床表现的症候群。	11 (100%)	0	0	1	是
2	参考国家中医药管理局医政司出版《95个中医优势病种中医诊疗方案》(2018年版)中“伤筋病(腕管综合征)中医诊疗方案”。腕管综合征的中医病机为本虚标实。	9 (81.8%)	1	1	1	是
3	特征性症状与体征和确诊性电生理检查相结合可提高CTS诊断 ^[2-6] 。CTS的激发试验包括Phalen试验、Tinel试验、手压腕部试验以及举手试验有助于诊断CTS。	11 (100%)	0	0	1	是
4	神经传导检查(nerve conduction study, NCS)和针极肌电图(electromyography, EMG)检查是CTS的标准评估方法之一,且有助于测定正中神经损伤的严重程度,评估预后。	11 (100%)	0	0	1	是
5	其不足之处是:在桡侧腕屈肌腱内侧推切腕横韧带时,若进针深度不当,极易损伤正中神经及其掌侧皮支,可能会出现手部麻木加重及持续性疼痛症状;在尺侧腕屈肌腱内侧豌豆骨水平推切时,如操作时未紧贴豌豆骨桡侧,极易损伤在其旁伴行的尺动脉及尺神经。	10 (90.9%)	0	1	1	是
6	与传统术式相比,此术式可有效避免传统术易损伤正中神经及掌皮支的缺点,且改良式更易于初学者进行操作。	11 (100%)	0	0	1	是
7	每次治疗通常间隔 5-7 天,依据疾病恢复进程共治疗 2-3 次。	11 (100%)	0	0	1	是

规范性附录 A
(非必备要素)

适应证

针刀治疗适用于腕管综合征早、中期经各种保守治疗方法（包括局部皮质类固醇注射）效果不佳的患者。

T/CACM 公示稿

规范性附录 B
(非必备要素)

禁忌证

针刀治疗腕管综合症的禁忌症:

- 1) 腕关节外伤(腕骨、掌骨、尺桡骨)、结核或肿瘤。
- 2) 血友病。
- 3) 恶性肿瘤。
- 4) 孕期。
- 5) 由支原体、衣原体引起的发热,或由病毒、细菌引起的发热及全身感染。
- 6) 施治部位有红肿、灼热、皮肤破溃、肌肉坏死或深部脓肿等局部感染。
- 7) 精神极度紧张。
- 8) 精神疾病。
- 9) 传染病,包括但不限于梅毒、艾滋病、丙肝、乙肝等。
- 10) 严重的心、肺、肝、肾等重要脏器功能不全或严重的系统性疾病不能耐受手术。

参 考 文 献

- [1]T/CACM 1063~1064—2018 针刀医学临床 基础术语和通用要求. 中国标准出版社
- [2]Pourmemari MH, Heliövaara M, Viikari-Juntura E, Shiri R. Carpal tunnel release: Lifetime prevalence, annual incidence, and risk factors. *Muscle Nerve* 2018; 58:497.
- [3]Atroshi I, Englund M, Turkiewicz A, et al. Incidence of physician-diagnosed carpal tunnel syndrome in the general population. *Arch Intern Med* 2011; 171:943.
- [4]Bland JD. Carpal tunnel syndrome. *BMJ* 2007; 335:343.
- [5]中华中医药学会. 腕管综合征[J]. 风湿病与关节炎, 2013, 2 (3) : 71-73
- [6]Graham B, Peljovich AE, Afra R, et al. The American Academy of Orthopaedic Surgeons Evidence-Based Clinical Practice Guideline on: Management of Carpal Tunnel Syndrome. *J Bone Joint Surg Am.* 2016;98(20):1750-1754. doi:10.2106/JBJS.16.0071
- [7]MacDermid JC, Wessel J. Clinical diagnosis of carpal tunnel syndrome: a systematic review. *J Hand Ther* 2004; 17:309.
- [8]Priganc VW, Henry SM. The relationship among five common carpal tunnel syndrome tests and the severity of carpal tunnel syndrome. *J Hand Ther* 2003; 16:225.
- [9]Ahn DS. Hand elevation: a new test for carpal tunnel syndrome. *Ann Plast Surg* 2001; 46:120.
- [10]Practice parameter for carpal tunnel syndrome (summary statement). Report of the Quality Standards Subcommittee of the American Academy of Neurology. *Neurology* 1993; 43:2406.
- [11]Robinson LR. How electrodiagnosis predicts clinical outcome of focal peripheral nerve lesions. *Muscle Nerve* 2015; 52:321.
- [12]Kronlage SC, Menendez ME. The benefit of carpal tunnel release in patients with electrophysiologically moderate and severe disease. *J Hand Surg Am* 2015; 40:438.
- [13]Coggon D, Ntani G, Harris EC, et al. Impact of carpal tunnel surgery according to pre-operative abnormality of sensory conduction in median nerve: a longitudinal study. *BMC Musculoskelet Disord* 2013; 14:241.
- [14]Raizman NM, Blazar PE. AAOS Appropriate Use Criteria: Management of Carpal Tunnel Syndrome. *J Am Acad Orthop Surg* 2018; 26:e131.
- [15]Moran L, Perez M, Esteban A, et al. Sonographic measurement of cross-sectional area of the median nerve in the diagnosis of carpal tunnel syndrome: correlation with nerve conduction studies. *J Clin Ultrasound* 2009; 37:125.
- [16]Mhoon JT, Juel VC, Hobson-Webb LD. Median nerve ultrasound as a screening tool in carpal tunnel syndrome: correlation of cross-sectional area measures with electrodiagnostic abnormality. *Muscle Nerve* 2012; 46:871.
- [17]Descatha A, Huard L, Aubert F, et al. Meta-analysis on the performance of sonography for the diagnosis of carpal tunnel syndrome. *Semin Arthritis Rheum* 2012; 41:914.

- [18]Cartwright MS, Hobson-Webb LD, Boon AJ, et al. Evidence-based guideline: neuromuscular ultrasound for the diagnosis of carpal tunnel syndrome. *Muscle Nerve* 2012; 46:287.
- [19]戴国华. 神经病针灸治疗学[M]. 山东科学技术出版社, 2002. P63-70 页。
- [20]付怡. 益气活血汤治疗腕管综合征气虚血瘀证的临床疗效观察[D]. 南京中医药大学, 2019.
- [21]王迪, 张立新, 龚龙等. 黄芪桂枝五物汤联合腕部制动治疗气虚血瘀型腕管综合征49例[J]. *中国中医骨伤科杂志*, 2021, 29(05):69-72.
- [22]顾玉东. 腕管综合征与肘管综合征的临床分型现状与建议[J]. *中华骨科杂志*, 2011, 31(7):818-819.
- [23]叶喜喜. 不同术式下针刀治疗腕管综合征的临床对比研究[D]. 南京中医药大学, 2018.
- [24]周俏吟, 申毅锋, 贾雁, 邱祖云, 孙小洁, 李石良, 张卫光. 经典针刀术式治疗腕管综合征的临床解剖学研究. *中国骨伤*, 2020, 33(8):745-749
- [25]张开勇, 杨洋, 徐斯伟, 寿崑, 蒋会茹, 张必萌. 针刀治疗腕管综合征的病例对照研究[J]. *中国骨伤*, 2018, 31(06):497-499.
- [26]朱汉章. 针刀医学原理[M]. 北京: 人民卫生出版社, 2002: 23, 642. 解剖学研究[J]. *中国骨伤*, 2020, 33(8):745-749.
- [27]程少丹, 王学昌, 张洋, 等. 弧刃针刀治疗轻中度腕管综合征的随机对照研究[J]. *中国中医骨伤科杂志*, 2017, 25(4):5-9.
- [28]张开勇, 杨洋, 徐斯伟, 等. 针刀治疗腕管综合征的病例对照研究[J]. *中国骨伤*, 2018, 31(6):497-499.
- [29]方颖华, 王燕玲, 林树东. 超声引导下小针刀松解腕横韧带联合前臂相关激痛点灭活治疗腕管综合征[J]. *中国医学创新*, 2021, 18(15):57-60.
- [30]朱婷, 李加平, 郭蕾, 孙宇, 聂荔, 李卓伦. 超声介导药物联合针刀治疗腕管综合征[J]. *中国介入影像与治疗学*, 2014, 11(11):721-723.
- [31]周俏吟. 超声引导针刀松解腕横韧带的临床解剖学研究[D]. 北京中医药大学, 2019.
- [32]总后勤部卫生部. 临床疾病诊断治愈好转标准[M]. 北京:人民军医出版社, 1998: 390-392.
- [33]裴金铭, 张天民. 针刀闭合性手术治疗腕管综合征 15 例[J]. *中医外治杂志*, 2016, 25(3):22-23.
- [34]吴绪平, 张天民. 针刀治疗腕手部疾病[M]. 北京:中国医药科技出版社. 2009:186.
- [35]方颖华, 王燕玲, 林树东. 超声引导下小针刀松解腕横韧带联合前臂相关激痛点灭活治疗腕管综合征[J]. *中国医学创新*, 2021, 18(15):57-60.
- [36]朱婷, 李加平, 郭蕾, 孙宇, 聂荔, 李卓伦. 超声介导药物联合针刀治疗腕管综合征[J]. *中国介入影像与治疗学*, 2014, 11(11):721-723.
- [37]周俏吟. 超声引导针刀松解腕横韧带的临床解剖学研究[D]. 北京中医药大学, 2019.