

中国中西医结合学会

中华中医药学会发布

中华医学会

非创伤性股骨头坏死中西医结合诊疗指南

Guidelines for the diagnosis and treatment of non-traumatic osteonecrosis of the
femoral head with integrated Chinese and Western medicine

2023-05-31 发布

2023-05-31 实施

目 次

前 言.....	I
引 言.....	IV
正 文.....	1
1 范围.....	1
2 规范性引用文件.....	1
3 术语和定义.....	1
4 临床诊断、鉴别诊断及分期分型.....	1
5 治疗.....	7
附录 A 编制方法.....	14
附录 B 证据综合报告.....	15
附录 C 引用的相关标准.....	15
附录 D 缩略词对照表法.....	16
附录 E 其他.....	16
参考文献.....	19

前 言

本指南按照 GB/T 1.1-2020《标准化工作导则 第1部分：标准化文件的结构和起草规则》。

本指南由中国中西医结合学会、中华中医药学会、中华医学会提出并归口。

本指南主要起草单位：广州中医药大学第三附属医院，中日友好医院，天津医院

指南负责人：何伟（广州中医药大学第三附属医院），李子荣（中日友好医院），万春友（天津医院）

执笔人（按姓氏笔画排序）：刘又文（河南省洛阳正骨医院），孙伟（中日友好医院），孙永强（河南省洛阳正骨医院），许鹏（西安红会医院），何伟（广州中医药大学第三附属医院），陆丽明（广州中医药大学），韩永台（河北医科大学第三医院），童培建（浙江省中医院），魏秋实（广州中医药大学第三附属医院）

主审人（按姓氏笔画排序）：马信龙（天津医院），王坤正（西安交通大学第二附属医院），王拥军（上海中医药大学），刘尚礼（中山大学孙逸仙纪念医院），张长青（上海市第六人民医院），张英泽（河北医科大学第三医院），肖鲁伟（浙江省中医院），陈卫衡（北京中医药大学第三附属医院），赵德伟（大连大学附属中山医院）

讨论专家（按姓氏笔画排序）：

中医专家：王建伟（无锡市中医医院），区文欢（江门市五邑中医院），牛维（广东省中医院），毛强（浙江省中医院），方锐（新疆维吾尔自治区中医医院），邓攀（宝鸡市中医院），田天照（广州市中医院），庄至坤（泉州市正骨医院），刘文刚（广东省第二中医院），刘宗超（西南医科大学附属中医医院），许志宇（唐山市中医医院），许树柴（广东省中医院），杜炯（上海中医药大学附属曙光医院），杜斌（江苏省中医院），李引刚（陕西中医药大学附属医院），李记天（河南省洛阳正骨医院），李刚（山东省中医院），李忠强（沈阳市骨科医院），李勃（上海中医药大学附属岳阳中西医结合医院），李晓明（河北省沧州中西医结合医院），李雄（广东药科大学附属第一医院），杨彬（日照市中医医院），肖欢（毕节市中医院），何帮剑（浙江省中医院），何海军（中国中医科学院望京医院），沈计荣（江苏省中医院），张庆文（广州中医药大学第三附属医院），张颖（河南省洛阳正骨医院），陈雷雷（广州中医药大学第三附属医院），陈镇秋（广州中医药大学第一附属医院），林娜（中国中医科学院），欧志学（广西桂林市中医医院龙胜分院），周正新（安徽中医药大学第一附属医院），周观明（佛山市中医院），周明旺（甘肃省中医院），赵艳飞（河北省魏县中医院），郝阳泉（西安市红会医院），侯德才（辽宁中医药大学附属医院），宫云昭（辽

宁中医药大学附属第二医院），倘艳锋（河南省洛阳正骨医院），高大伟（中山市中医院），郭永昌（郑州中医骨伤病医院），黄永明（广东省中医院），梁倩倩（上海中医药大学附属龙华医院），储小兵（浙江省中医院），鲁超（西安市红会医院），曾平（广西中医药大学第一附属医院），曾勤（东莞市中医院），雷寿斌（毕节市中医院），詹红生（上海中医药大学附属曙光医院）

西医专家：丁悦（中山大学孙逸仙纪念医院），王万明（中国人民解放军联勤保障部队第九〇〇医院），王文波（南方科技大学医院），王岩（中国人民解放军总医院），王春生（西安交通大学第二附属医院），王健（南方医科大学南方医院），韦标方（临沂市人民医院），毛新展（中南大学湘雅二医院），尹宗生（安徽医科大学第一附属医院），史占军（南方医科大学南方医院），白波（广州医科大学附属第一医院），冯勇（华中科技大学同济医学院附属协和医院），邢丹（北京大学人民医院），吕松岑（哈尔滨医科大学附属第二医院），朱俊峰（上海交通大学医学院附属新华医院），刘保一（大连大学附属中山医院），孙炜（深圳市第二人民医院），李川（中国人民解放军联勤保障部队第九二〇医院），李军（北京大学第一医院），李慧武（上海交通大学医学院附属第九人民医院），杨先腾（贵州省人民医院），杨佩（西安交通大学第二附属医院），杨德金（北京积水潭医院），吴啸波（河北医科大学第三医院），何川（上海交通大学医学院附属瑞金医院），沈超（上海交通大学医学院附属新华医院），张大光（吉林大学第一医院），张文明（福建医科大学附属第一医院），张怡元（福州市第二医院），张洪（中国人民解放军总医院），陈光兴（陆军军医大学第一附属医院重庆西南医院），陈晓东（上海交通大学医学院附属新华医院），陈增淦（复旦大学附属中山医院），尚希福（安徽省立医院），罗殿中（中国人民解放军总医院），岳聚安（航空总医院），周一新（北京积水潭医院），夏春（厦门大学附属中山医院），柴伟（中国人民解放军总医院），高福强（中日友好医院），郭晓忠（航空总医院；北京积水潭医院），曹力（新疆医科大学第一附属医院），盛加根（上海市第六人民医院），盛璞义（中山大学附属第一医院），康鹏德（四川大学华西医院），阎作勤（复旦大学附属中山医院），彭江（中国人民解放军总医院），彭昊（武汉大学人民医院），彭笏宸（遵义医科大学附属医院），程立明（中日友好医院），蔡谔（北京清华长庚医院）

方法学专家（按姓氏笔画排序）：丁长海（南方医科大学珠江医院），王奇（广州中医药大学），陈耀龙（兰州大学），陈新林（广州中医药大学）

秘书：林天烨（广州中医药大学第三附属医院），李子祺（广州中医药大学第三附属医院），何敏聪（广州中医药大学第三附属医院），何晓铭（广州中医药大学第三附属医院），洪志楠（广州中医药大学第三附属医院），魏秋实（兼）（广州中医药大学第三附属医院）

引 言

非创伤性股骨头坏死 (non-traumatic osteonecrosis of the femoral head, NONFH) 好发于 20-50 岁的中青年人群, 80%左右累及双侧髋关节, 是世界公认的难治性疾病。有研究表明, 我国患病人数超过 800 万, 患病率约为 0.725%, 男性 (1.02%) 发病率高于女性 (0.51%), 北方地区 (0.85%) 发病率高于南方地区 (0.61%), 城镇居民发病率高于农村居民^[1]。由 NONFH 所引起的疼痛和功能障碍严重影响患者的生活与工作能力, 部分病人甚至丧失行走能力, 不得不接受人工关节置换术, 但是受制于人工关节的使用寿命, 以及出现并发症后的治疗复杂性与花费, 对于中青年患者必须谨慎, 尽可能保留自身髋关节 (以下简称“保髋”) 具有重要的意义^[2]。

近 40 年来, 采用中西医结合保髋治疗 NONFH 取得很大进步, 在精准诊断基础上, 对于部分早期患者, 单纯应用中医药为主的非手术治疗可以避免手术, 对于“围塌陷期”患者采用保髋手术配合中药, 可以提高保髋手术疗效, 相关研究成果曾获得国家科技进步二等奖。中医药治疗方法在 NONFH 的临床治疗过程中起着非常重要的作用, 中西医结合保髋治疗是指以精确诊断为基础, 充分发挥中医药特色, 以中药内服外治、物理治疗、运动康复等非手术保髋方法为主, 必要时联合手术治疗的综合保髋方案, 该方法不仅得到了业界的普遍认可, 也被国内患者所广泛接受。《成人股骨头坏死临床诊疗指南 (2016)》、《股骨头坏死保髋治疗指南 (2016 版)》和《中国成人股骨头坏死临床诊疗指南 (2020)》等临床指导性文件自发布以来, 均提及了中医药治疗方法, 并且不同程度的强调了中西医结合治疗的优势, 但在关于 NONFH 的规范化统一认识和诊疗决策方面仍然存在不足。

近年来随着循证医学的发展、中西医结合治疗 NONFH 研究的开展及高质量研究证据的产生, 为中西医结合治疗 NONFH 循证临床指南的制定提供了依据。为了规范临床医师对 NONFH 的预防、诊断、辨证 (症) 论治, 指南制订工作组邀请全国中医、西医及中西医结合临床医学专家和方法学专家共同参与, 借鉴循证医学指南制定的方法, 通过广泛地搜集国内外中西医结合防治 NONFH 的研究成果, 在进行文献评价及 GRADE (Grading of Recommendations Assessment, Development and Evaluation) 系统评价当前最佳证据后, 再通过多轮专家论证汇集群体经验和智慧, 制订了有证据级别及推荐意见的《非创伤性股骨头坏死中西医结合诊疗指南》(以下简称: 本指南)。本指南作为推荐性团体标准, 为从事 NONFH 防治的中医、中西医结合临床医师提供指导性意见, 并在未来实施推广过程中不断更新和修订。本指南制定受中国中西医结合学会团体标准立项资助。

在方法学专家的指导下，首先经过全面检索和阅读相关文献，初步拟定指南可能涉及的多个临床问题和常用结局指标；采用文献回顾、问卷调查、组织专家讨论等方法，总结出25个临床问题，并形成结构化电子问卷。指南制定工作组人员以电子问卷的形式调查多家医院的临床一线医师。经过投票评分和信息反馈后，最终形成18个临床问题和结局指标。随后召开专家共识会议，专家线下讨论，以改良德尔菲法进行评分，共计三轮。最终，指南制定工作组根据讨论结果确定指南拟关注的临床问题和结局指标（表1）。本指南将在临床应用中进行进一步完善并及时进行更新。

表1 NONFH 循证医学临床问题

问 题	类 型
1. 非限制性负重 NONFH 保髓治疗中地位？	关键问题
2. 中医药对早期 NONFH 的临床疗效？	重点问题
3. 中医药能否提高保髓手术临床疗效？	关键问题
4. 中医药对塌陷后 NONFH（带塌陷生存）的临床疗效？	重点问题
5. 他汀类药物是否可作为保髓手术术后的辅助治疗？	重点问题
6. 双膦酸盐类药物对早期 NONFH 的临床疗效？	重点问题
7. 体外冲击波适用于什么时期、什么表现的 NONFH 患者？临床疗效如何？	重点问题
8. 高压氧治疗是否可以有效缓解 NONFH 患者的临床症状？	重点问题
9. 是否推荐单纯髓芯减压治疗早期 NONFH？	重点问题
10. 如何严格把握非血管化植骨术的手术适应证？	关键问题
11. 带血运的骨移植术适用于何种 NONFH 患者？临床疗效如何？	关键问题
12. 股骨近端旋转截骨术适用于何种 NONFH 患者？临床疗效如何？	重点问题
13. 转子间内翻截骨适用于何种 NONFH 患者？临床疗效如何？	重点问题
14. 钽棒支撑是否被推荐用于早期 NONFH 患者？	重点问题
15. 骨形态发生蛋白(BMP)联合髓芯减压术适用于何种 NONFH 患者？临床疗效如何？	重点问题
16. 富血小板血浆(PRP)适用于何种 NONFH 患者？临床疗效如何？	重点问题
17. 髓芯减压联合干细胞适用于何种 NONFH 患者？临床疗效如何？	重点问题
18. 髋关节置换术治疗 NONFH 患者的临床疗效如何？	重点问题

非创伤性股骨头坏死中西医结合诊疗指南

1 范围

本指南适用的疾病范围为非创伤性股骨头坏死患者的诊断、治疗、中西医结合临床路径管理等内容，本指南供中医骨伤科、中西医结合骨科、西医骨科、针灸科、推拿科、康复科、疼痛科等科室临床、教学与研究使用。

2 规范性引用文件

下列文件中的内容通过文中的规范性引用而构成本指南必不可少的条款。其中，注明日期的引用文件，仅该日期对应的版本适用于本指南；不注明日期的引用文件，其最新版本（包括所有的修订版本）适用于本指南。

GB/T 1.1-2020 标准化工作导则 第1部分：标准化文件的结构和起草规则

GB/T14396-2016 疾病分类和代码

3 术语和定义

下列术语和定义适用于本指南。

3.1

非创伤性股骨头坏死 non-traumatic osteonecrosis of the femoral head

主要由于应用大剂量糖皮质激素、酗酒等因素引起股骨头血供障碍，骨及骨髓细胞发生坏死，导致股骨头塌陷变形，引起疼痛、髋关节活动受限、行走能力部分丧失的疾病。

4 临床诊断、鉴别诊断及分期分型

4.1 临床诊断

参照《国际股骨头坏死诊断标准》、《股骨头坏死临床诊疗规范（2015）》^[3]、《中国成人股骨头坏死临床诊疗指南（2020）》^[4]制定，具体如下：

①临床特点：以髋部、臀部或腹股沟区的疼痛为主，偶尔伴有膝关节疼痛，髋关节内旋活动受限。常有髋部外伤史、皮质类固醇药物应用史、酗酒史等个人史或潜水员等职业史。

②MRI表现：T1WI显示局限性软骨下线样低信号或T2WI显示“双线征”。

③X线片表现：髋关节正蛙位可见股骨头局部骨小梁中断，出现硬化、囊变及“新月征”，坏死区远端出现硬化带。晚期表现为股骨头塌陷，关节间隙变窄，呈现退行性关节炎表现。

④CT表现：可见股骨头星芒征紊乱、消失，负重区骨小梁缺失断裂，骨硬化带包绕囊变区或软骨下骨断裂。

⑤核素骨扫描：初期可见灌注缺损（冷区）；坏死修复期表现为热区中有冷区，即“面包圈样”改变。

⑥骨组织活检：骨小梁的骨细胞空陷窝多于 50%，且累及邻近多根骨小梁断裂，骨髓细胞坏死消失。

满足以上①②即可确诊为股骨头坏死，③至⑥为辅助诊疗与治疗的检查方法。

4.2 鉴别诊断

4.2.1 髋关节发育不良继发骨关节炎：股骨头包容不全，髋臼浅，股骨头外上部关节间隙变窄、消失，骨硬化、囊变，髋臼对应区出现类似股骨头负重区的改变。

4.2.2 骨髓水肿综合征：又称特发性暂时性骨质疏松症，多见于中年，部分与外伤及过度疲劳有关。X线片示股骨头、股骨颈甚至转子部骨量减少。MRI的T1加权像显示均匀低信号，T2加权像显示均匀中等或高信号，T2抑脂像显示高信号，骨髓水肿明显，范围可至股骨颈及转子部，无带状低信号改变。此病为自限性疾病，一般经对症治疗3~6个月痊愈。

4.2.3 色素沉着绒毛结节性滑膜炎：累及髋关节的色素沉着绒毛结节性滑膜炎好发于青少年，多有髋关节外伤史。CT扫描及X线片可显示股骨头、股骨颈或髋臼的皮质骨侵蚀，合并骨关节炎者可见全关节间隙均匀性狭窄，不局限于负重区域。MRI表现为滑膜弥漫性增厚或单发性肿块，在T1WI呈中等或中等稍低信号，T2WI呈中等稍高信号，可见多发散在点状或结节状病灶，在T1WI和T2WI均呈低信号。

4.2.4 股骨头软骨下骨折：作为一种单独疾病，需与ONFH软骨下骨折相鉴别。根据患者特点分为不全骨折型和疲劳骨折型。不全骨折型常见于骨量减少的老年患者，且无明显的外伤史；疲劳型骨折多发生于活动量突然增加的健康青壮年，如运动员、军人等。在MRI的T1加权像上主要表现为软骨下骨板区域的低信号带，脂肪抑制T2加权像上的片状高信号，且早期股骨头近端常伴有局限或稍广泛的骨髓水肿。

4.2.5 髋关节结核：本病可有明显的全身症状，血沉加快，髋关节功能明显受限，可有结核病史或其它脏器结核。影像学检查包括CT和MR及X线，关节间隙狭窄、骨质破坏、周围软组织肿胀是髋关节结核在影像学中的基本征象，MRI检查可以在炎性浸润阶段就显示出异常信号，它可以显示关节内和周围软组织异常，如水肿和炎症。

4.2.6 强直性脊柱炎累及髋关节：此病多见于青少年男性，骶髋关节首先受累，逐步上行侵犯脊柱，出现腰背酸痛晨僵，脊柱活动受限、畸形，甚至强直，下行侵犯髋关节，但股骨头保持圆形而首先出现关节间隙变窄甚至消失。实验室检查 HLA-B27 多数呈阳性，病情活动期血沉、C-反应蛋白水平升高。

4.2.7 类风湿性关节炎：多见于女性，当病变累及髋关节时，股骨头保持圆形，但关节间隙均匀变窄、消失。常见股骨头软骨下骨侵蚀，囊状改变及髋臼内陷。

4.2.8 股骨头内软骨母细胞瘤：孤立性病灶可发生在股骨头内，MRI 表现为 T2WI 片状高信号，T1WI 无带状低信号，CT 扫描呈不规则的溶骨性破坏，不难与 ONFH 鉴别。

4.2.9 大骨节病：是一种地方性、多发性、慢性、变形性骨关节病，主要发生于儿童发育时期四肢骺软骨、骺板软骨及关节软骨，临床表现为四肢疼痛、增粗、变形、活动受限、肌肉萎缩，严重者骨骼发育不良、身材矮小畸形。

4.2.10 扁平髋：股骨头变扁平 and 股骨颈变宽短，关节间隙变窄，关节边缘增生，负重区骨面硬化、囊性变。

4.3 临床分期

4.3.1 ARCO 分期

国际骨微循环研究协会 (Association Research Circulation Osseous, ARCO) 在 2019 年发布了升级版的分期系统^[5]，表 2。

表 2. 股骨头坏死 ARCO 分期 (2019 版)

分期	影像学表现	特征描述
1 期	X 线正常，MRI 异常	MRI 上可见坏死区域周围低信号带改变，骨扫描可见冷区，X 线片无异常改变
2 期	X 线片、MRI 均有异常	CT/X 线可见到骨硬化、局部骨质疏松或囊变，但无明显软骨下骨折、坏死部分骨折或股骨头关节面变平
3A 期	CT/X 线片显示软骨下骨折	早期，CT/X 线可见软骨下骨折、坏死部分骨折和（或）股骨头关节面变平，股骨头塌陷≤2mm
3B 期		晚期，CT/X 线可见软骨下骨折、坏死部分骨折和（或）股骨头关节面变平，股骨头塌陷>2mm
4 期	X 线片显示骨关节炎	X 线片可见关节间隙变窄、髋臼改变和破坏等

4.3.2 中国分期

我国于 2015 年制定了股骨头坏死中国分期^[6]，并在 2020 年由中国医师协会骨科医师分会骨循环与骨坏死专业委员会进行了补充和更新，表 3。

表 3. 股骨头坏死中国分期

分期	临床表现	坏死部位分型	影像学	病理改变
I 期(临床前期, 无塌陷) 依坏死面积: I a: 小, <15% I b: 中, 15%~30% I c: 大, >30%	无	M, C, L (L1, L2, L3)	MRI (+), 核素 (+), x 线片 (-), CT (-)	骨髓组织坏死, 骨细胞坏死, 股骨头内血运呈静脉瘀滞表现
II 期(早期, 无塌陷) 依坏死面积: II a: 小, <15% II b: 中, 15%~30% II c: 大, >30%	无或轻微	同上	MRI (+), x 线片 (±), CT (-)	坏死灶吸收, 组织修复, 股骨头内血运静脉瘀滞表现加重或出现早期动脉缺血表现
III 期(中期, 塌陷前期) 依新月征占关节面长度: IIIa: 小, <15% IIIb: 中, 15%~30% IIIc: 大, >30%	疼痛起始, 跛行明显, 疼痛中重度, 内旋活动受限, 内旋痛	同上	MRI T2WI 抑脂像示骨髓水肿; CT 示软骨下骨折; X 线片示股骨头外轮廓中断, 新月征阳性	软骨下骨折或经坏死骨骨折, 股骨头内血运主要呈动脉缺血表现
IV 期(中晚期, 塌陷期) 依股骨头塌陷程度: IVa: 轻, <	疼痛较重, 跛行加重, 内旋活动受限, 内旋痛加重, 外展、内收	同上	X 线片示股骨头塌陷, 但关节间隙正常	股骨头塌陷, 股骨头内血运呈动脉缺血表现加剧

2 mm	活动稍受		
IVb: 中, 2~4 mm	限		
IVc: 重, >4 mm			
V期(晚期, 骨关节炎)	疼痛重, 跛行严重, 所有活动(屈曲、外展、内外旋、内收)均受限	同上	X线片示股骨头变扁、关节间隙变窄、髋臼囊性变或硬化
			软骨受累, 骨关节炎, 股骨头内血运呈动脉闭塞表现

4.4 临床分型

4.4.1 JIC分型

日本骨坏死调查委员会 (Japanese Investigation Committee, JIC) 分型^[7], 日本骨科协会分类系统是在 20 世纪 80 年代后期开发的。这种分类系统独特的基本原则是, 坏死病变相对于髋臼负重区域的位置可能是决定最终预后的一个重要因素。图 1, 表 4。

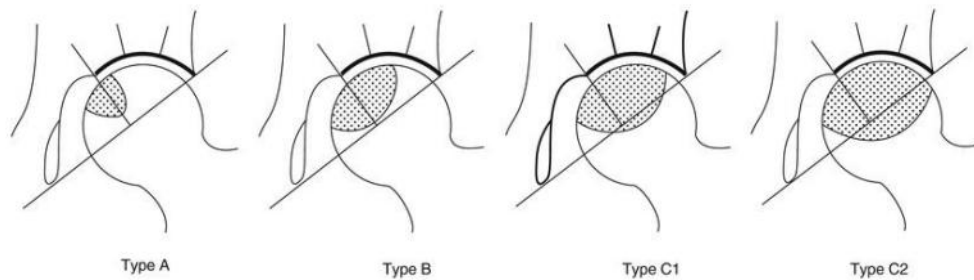


图 1. 股骨头坏死 JIC 分型

表 4. 股骨头坏死 JIC 分型

分型	影像学表现
A 型	病变占据了承重部分的内侧三分之一或更少
B 型	病变占据了负重部分的内侧三分之二或更少
C 型	病变占据了负重部分的内侧三分之二以上
C1 型	病变不超过髋臼外缘
C2 型	病变向外侧延伸到甚至超过髋臼边缘

4.4.2 CJFH分型

中日友好医院分型(China-Japan Friendship Hospital classification for ONFH, CJFH 分型法)^[8], 选用 MRI 冠状面 T1WI 或 CT 扫描冠状面重建图像, 选择正中层面, 确定坏死部位。依圆韧带前缘及后缘划线将此平面分成三柱: 内侧柱, 占 30%; 中央柱, 占 40%; 外侧柱, 占 30%, 图 2, 表 5。

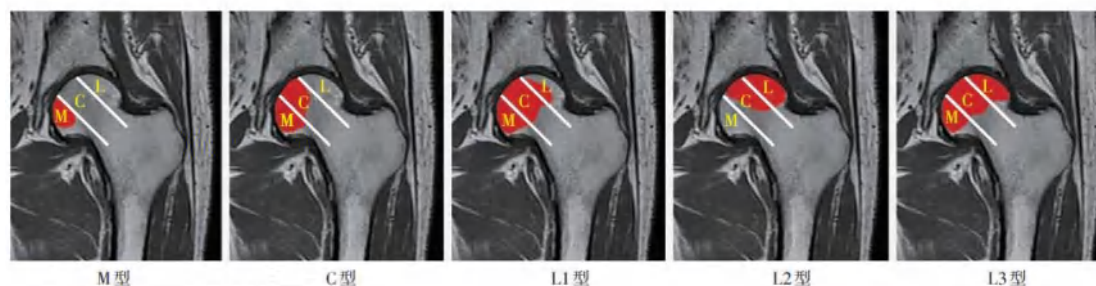


图 2. 股骨头坏死 CJFH 分型

表 5. 股骨头坏死 CJFH 分型

分型	影像学表现
M 型	坏死灶占据内侧柱
C 型	坏死灶占据中央柱
L 型	坏死灶占据全部三柱
L1 型	坏死灶占据部分外侧柱, 尚有部分外侧柱保留
L2 型	坏死灶占据全部外侧柱, 部分占据中央柱, 内侧柱未受累
L3 型	坏死灶占据整个股骨头

4.5 中医辨证分型

参考《股骨头坏死中医辨证标准(2019 年版)》^[9], 将 ONFH 分为气滞血瘀、痰瘀阻络、经脉痹阻、肝肾亏虚四种证型。

4.5.1 气滞血瘀

- (1) 主症: ①髋部疼痛, 痛如针刺, 痛处固定; ②关节活动受限。
 (2) 次症: ①面色暗滞; ②胸胁胀满疼痛; ③舌紫/青/暗或有瘀斑; ④脉弦或涩。

具备主症 2 项与次症 1 项, 或主症 1 项与次症 2 项, 即可判定为本证。

4.5.2 痰瘀阻络

- (1) 主症: ①髋部疼痛, 或有静息痛; ②关节沉重。

(2) 次症：①胸脘满闷；②形体肥胖；③舌胖大苔白腻，或舌紫/青/暗或有瘀斑；④脉弦涩/滑，或脉沉涩/滑。

具备主症 2 项与次症 1 项，或主症 1 项与次症 2 项，即可判定为本证。

4.5.3 经脉痹阻

(1) 主症：①髌痛至膝，动则痛甚；②关节屈伸不利。

(2) 次症：①倦怠肢乏；②周身酸楚；③舌暗或紫；④脉涩而无力。

具备主症 2 项与次症 1 项，或主症 1 项与次症 2 项，即可判定为本证。

4.5.4 肝肾亏虚

(1) 主症：①髌部疼痛，下肢畏寒；②下肢僵硬，行走无力。

(2) 次症：①腰膝酸软；②下肢痿软无力；③头晕或健忘；④舌淡苔白；⑤脉沉而无力。

具备主症 2 项与次症 1 项，或主症 1 项与次症 2 项，即可判定为本证。

5 治疗

5.1 非手术保髓方法

5.1.1 限制性负重

推荐意见 1：建议限制性负重作为其他保髓方式的辅助手段，适用于具有塌陷或再塌陷风险的 NONFH 患者（专家共识）。

推荐说明：目前尚缺乏符合本指南纳入标准的研究证据，专家们认为限制性负重有益于 NONFH 的治疗，避免撞击性和对抗性运动，使用双拐、手杖或助行器等可有效减轻疼痛、改善小范围、不累及股骨头前外侧的患者预后。对于坏死面积大且累及股骨头前外侧者，限制性负重可作为其他保髓方式的辅助手段。

5.1.2 中药内服

推荐意见 2：建议对 ARCO I-II 期、坏死范围较小、不累及股骨头前外侧（JIC：A/B 型）的 NONFH 患者，可以采取口服中药方剂或中成药（推荐强度：弱；证据等级：D）。

推荐说明：系统评价结果显示：与单纯应用保髓手术相比，联合口服中药方剂或中成药能获得更明显的临床疗效（OR=3.00，95%CI：1.28-7.05，P=0.01）^[10, 11]，同时显著改善患者的临床功能评分结果（MD=8.17，95%CI：5.12-11.22，P<0.001）。运用“活血化瘀”中药汤剂或中成药是治疗 NONFH 的基本方法，临床使用时还需辨证应用“补益肝肾、理气健脾、

化痰祛湿、痛痹止痛”等药物，能够在改善临床症状、恢复关节功能、延缓疾病进展、降低股骨头塌陷风险等方面发挥重要作用。

推荐意见 3：建议对 ARCO I-II 期、头内较为稳定的 NONFH 患者，可以采取口服通络生骨胶囊（推荐强度：强；证据等级：C）。

推荐说明：对通络生骨胶囊的系统评价及 Meta 分析，患者接收了平均两年以上的随访，塌陷率为 27%，转髋关节置换率为 7%。通络生骨胶囊属于“活血通络”类中成药，治疗早期、坏死范围小 ONFH 疗效明确。

5.1.3 西药治疗

推荐意见 4：建议他汀类药物作为保髋手术术后的辅助治疗（推荐强度：弱；证据等级：D）。

推荐说明：目前关于他汀类药物对于 NONFH 治疗效果的研究数量有限，其中他汀类药物单独应用的结果尚存在争议，但是一项回顾性研究的结果表明他汀类药物能够显著提高髓芯减压术后患者的成功率（OR=3.96，95%CI：1.16-13.56）^[12]。研究表明，针对 NONFH 的发病机制，诸如他汀类具有抗凝、增加纤溶、扩张血管、降脂等作用的药物在防治疾病发展等方面有一定的作用。建议给药方案：辛伐他汀片，20mg/片口服，每日 1 次，1 次 10-20mg，晚餐时服用。

推荐意见 5：对于 ARCO I-III 期的 NONFH 患者，可以考虑口服双膦酸盐类药物，建议将双膦酸盐类药物作为辅助治疗的一种选择（推荐强度：弱；证据等级：D）。

推荐说明：目前有关双膦酸盐类药物治疗 NONFH 的研究数量有限。尽管两篇 RCT 研究结果显示单纯口服双膦酸盐类药物并不能防止股骨头塌陷进展（OR=0.21，95%CI：0.00-15.05，P=0.48）^[13,14]，也不能显著降低人工关节置换率（OR=0.24，95%CI：0.01-3.89，P=0.32）。但是考虑到 NONFH 病程进展过程中的骨修复障碍，诸如双膦酸盐类等具有抑制骨吸收和促进骨形成的药物是在降低股骨头塌陷程度方面具有潜在的可能性。建议给药方案：①阿仑膦酸钠片，70mg/片，口服，每周 1 次，1 次 1 片或②阿仑膦酸钠片，10mg/片，口服，每天 1 次，1 次 1 片。

5.1.4 物理治疗

推荐意见 6：建议对 ARCO II-III 期、骨髓水肿严重的 NONFH 患者，可采用体外冲击波治疗（推荐强度：弱；证据等级：D）。

推荐说明：目前关于冲击波治疗 NONFH 的研究数量有限。一篇观察性研究结果表明，患

者采取体外冲击波治疗后的临床功能评分高达 97.5 分, VAS 评分显著低于对照组(MD=-4.30, 95%CI: -5.06--3.54, P<0.001)^[15]。体外冲击波作为一种安全的、非侵入性的物理治疗方法, 可明显减轻股骨头内骨髓水肿, 有助于缓解疼痛, 但是关于是否能够降低股骨头塌陷风险目前尚无定论。

推荐意见 7: 建议对 ARCO I-II 期、骨髓水肿的 NONFH 患者, 可采用臭氧治疗(推荐强度: 弱; 证据等级: D)。

推荐说明: 目前关于臭氧治疗 NONFH 的研究数量较少。一篇观察性研究结果表明, 与拐杖治疗相比, 采取臭氧治疗的患者早期人工关节置换率更低(OR=0.32, 95%CI: 0.11-0.92, P=0.03), VAS 疼痛评分更低(MD=-1.46, 95%CI: -2.12--0.80, P<0.001)以及更高的临床功能评分结果(MD=11.71, 95%CI: 6.63-16.79, P<0.001)^[16]。

推荐意见 8: 建议 ARCO I-II 期、头内较为稳定(JIC: A/B 型)的 NONFH 患者, 采用高压氧治疗(推荐强度: 弱; 证据等级: D)。

推荐说明: 证据评价组针对高压氧治疗 NONFH 制定系统评价, 关于 9 项观察性研究的结果表明, 高压氧治疗 NONFH 的有效率高达 89%(OR=4.95, 95%CI: 3.24-7.55)^[17]。虽然高压氧治疗 NONFH 的具体病理改变尚待探究, 但是该方法在临床报道中能够显著缓解疼痛, 但是随着疾病的发展, 单纯应用这类物理治疗的效果不甚理想, 建议将其作为早期患者的常规辅助疗法。

5.2 保髋手术

5.2.1 髓芯减压

推荐意见 9: 不建议单纯使用髓芯减压治疗 NONFH(推荐强度: 强; 证据等级: D)。

推荐说明: 系统评价结果表明: 与非手术保髋治疗相比, 髓芯减压术后患者无法获得更好的影像学结果(OR=0.65, 95%CI: 0.33-1.28, P=0.21)^[18-20]。与髓芯减压联合植骨治疗相比, 单纯髓芯减压术后患者的人工关节置换率更高(OR=2.98, 95%CI: 1.33-6.66, P=0.008), 影像学发生进展的比例更多(OR=1.68, 95%CI: 1.01-2.80, P=0.04), 临床功能评分更低(MD=-3.20, 95%CI: -5.24--1.16, P=0.002)。

5.2.2 不带血运的植骨术(Non-vascularized bone grafting, NVBG)

推荐意见 10: 对于 ARCO II-III 期、C1 型 NONFH 股骨头外侧部分受累的 NONFH 患者, 推荐采用非血管化植骨术治疗(推荐强度: 强; 证据等级: C)。

推荐说明: 系统评价结果表明, 非血管化植骨术后患者的整体人工关节置换率是 21.1%,

其中 Phemister 植骨术后的人工关节置换率是 24.1%，Trapdoor 植骨术后的人工关节置换率是 16.7%，Lightbulb 植骨术后的人工关节置换率是 16.3%。NVBG 在清除死骨后通过松质骨打压植骨，以及带皮质骨块，如用自体或同种异体腓骨与髌骨瓣进行结构性植骨，重建股骨头结构与外形。根据植骨途径不同，可分为 Phemister 植骨、Trapdoor 植骨以及 Lightbulb 植骨 3 种。①Phemister 植骨，从大转子处沿股骨颈纵轴方向钻取直径为 8 到 10mm 的骨髓道至股骨头的软骨下骨处，清除病灶并植骨；其优势在于创伤小、不开放关节囊、操作简易；但劣势在于难以彻底清除死骨，且无法有效重建塌陷的股骨头。②Trapdoor 植骨，又称“活门板”技术，完全暴露股骨头后于塌陷的软骨面处进行开窗，直视下进行病灶清除并植骨，后原位固定软骨窗或使用带软骨的骨瓣修复开窗；其优势在于直视下充分的清除病灶，同时处理断裂或游离的软骨帽；但手术对未塌陷的股骨头容易造成医源性软骨破坏。③Lightbulb 植骨，又称“灯泡”技术，完全暴露股骨头后在股骨颈或头颈交界处开窗进行病灶清除并植骨，该技术相对于 Trapdoor 技术，不损伤支持带动脉血供下暴露股骨颈，在保证充分病灶清除的前提下弥补了 Trapdoor 植骨在软骨损伤上的缺点。

5.2.3 带血运的植骨术 (Vascularized bone grafting, VBG)

推荐意见 11: 对于 C2 型 NONFH 股骨头外侧完全受累、具有动脉缺血表现 NONFH 的患者，可考虑采用带血运的骨移植术治疗（推荐强度：弱；证据等级：D）。

推荐说明：系统评价结果表明：带血运的植骨术后患者的整体人工关节置换率是 23.6%。VBG 是在 NVBG 植骨方法的基础上保留植入骨瓣的血供，或与髋关节周围动脉再次吻合，以达到重建股骨头内血运的目的，能提高股骨头内的血运及成骨活动。植骨来源多为带血管蒂的游离腓骨，髌骨瓣与大转子骨瓣。相对 NVBG，VBG 提供了额外的股骨头内血供，理论上更有利于股骨头坏死区新生血管、死骨吸收与新骨形成。但其缺陷在于对显微外科操作技术要求高，手术时间长，学习曲线陡峭。

5.2.4 截骨术

推荐意见 12: 对于年轻、坏死塌陷面积小于 2/3 的 NONFH 患者，推荐采用股骨近端旋转截骨术治疗（推荐强度：弱；证据等级：C）。

推荐说明：多项单臂病例系列研究的荟萃分析结果表明，股骨近端旋转截骨术是一种治疗塌陷后 NONFH 的有效方法。股骨近端旋转截骨术后患者的中期人工关节置换率是 36.7%，发生塌陷进展的比例是 33.3%，很少出现截骨处延迟愈合（8.3%）或股骨其他部位骨折（6.5%）等情况。股骨近端旋转截骨是通过轴向旋转股骨头将坏死部位移出负重区域，用正常骨结构

部位去承重，但是对术者的手术技术要求较高，具有一定的难度。

推荐意见 13：对于年轻、坏死塌陷面积小于 2/3 的 NONFH 患者，转子间内翻截骨也许能获得令人满意的长期疗效（推荐强度：弱；证据等级：D）。

推荐说明：多项长期随访的单臂病例系列研究的荟萃分析结果表明，转子间内翻截骨术是一种治疗塌陷后 NONFH 的方法。股骨转子间内翻截骨术后患者的长期人工关节置换率是 11.5%，发生塌陷进展的比例是 15.3%，很少出现截骨处延迟愈合（5.6%）或股骨其他部位骨折（3.8%）等情况。转子间内翻截骨术则通过增加髌臼对股骨头的覆盖程度减少塌陷风险。截骨术可作为替代其他保髌术式的挽救性治疗方法。但截骨术手术技术要求高，术后易出现异位骨化等并发症，影响关节功能，同时加大随后关节置换的难度。

5.2.5 新材料

推荐意见 14：对于早期的 NONFH 患者，钽棒支撑可能会获得较好的中期临床疗效（推荐强度：弱；证据等级：C）。

推荐说明：证据评价组针对钽棒治疗 NONFH 制定系统评价。两篇 RCT 研究结果表明，与髓芯减压联合植骨术相比，虽然钽棒支撑术后的患者人工关节置换率并没有更少（OR=0.58, 95%CI:0.23-1.47, P=0.25）^[21, 22]，股骨头塌陷进展率也没有更低（OR=0.32, 95%CI:0.07-1.51, P=0.15），但是有更多的患者获得令人满意的临床功能（OR=3.78, 95%CI: 1.50-9.54, P=0.005）。多项长期随访的单臂病例系列研究的荟萃分析结果表明，钽棒支撑术后患者的长期人工关节置换率是 18.0%，发生塌陷进展的比例是 20.0%，很少出现术后相关不良事件（3.0%）等情况。

5.2.6 生物制剂

推荐意见 15：建议采取髓芯减压保髌手术的患者，可以选择联合 BMP 治疗（推荐强度：弱；证据等级：C）。

推荐说明：证据评价组制定系统评价，结果显示与单纯应用髓芯减压手术相比，骨形态发生蛋白 (bone morphogenetic protein, BMP) 组患者的人工关节置换率更低（14.8%，OR=0.15, 95%CI: 0.07-0.35, P<0.001），同时临床功能评分结果明显更好（MD=9.12, 95%CI: 3.96-14.29, P=0.0005）^[23, 24]。

推荐意见 16：建议采用髓芯减压保髌手术的患者，也可以考虑联合 PRP 治疗（推荐强度：弱；证据等级：C）。

推荐说明：证据评价组制定系统评价，结果显示与单纯应用髓芯减压手术相比，富血小

板血浆(Platelet-rich plasma, PRP)联合 CD 组患者的人工关节置换率更低(14.3%, OR=0.45, 95%CI: 0.16-1.27, P=0.13)^[25, 26], 临床功能评分结果明显更好(MD=9.94, 95%CI: 3.16-16.71, P=0.004), 同时能有有效的防止股骨头塌陷进一步加重(OR=0.34, 95%CI: 0.14-0.81, P=0.02)。

推荐意见 17: 建议对于 ARCO I-II 期的 NONFH 患者, 考虑选择髓芯减压联合干细胞治疗(推荐强度: 不确定; 证据等级: C)。

推荐说明: 多项随机试验结果表明, 髓芯减压联合干细胞治疗 NONFH 能获得比较理想的临床疗效。在早期 NONFH 患者当中, 与单纯髓芯减压治疗的结果相比, 联合干细胞治疗后的人工关节置换率更低(18.0%, OR=0.18, 95%CI: 0.03-0.79, P=0.02), 显著阻止了股骨头的塌陷进展(OR=0.13, 95%CI: 0.04-0.42, P=0.0008)^[27, 28], 临床功能评分改善程度也更加显著(MD=10.65, 95%CI: 7.8-13.51, P<0.001), 但是 ARCO III 期患者可能并不适合该治疗方式(P>0.05), 目前尚在试验阶段, 需谨慎采用。

5.3 人工关节置换

推荐意见 18: 建议对年龄超过 50 岁、股骨头明显塌陷、疼痛严重、关节功能明显障碍者, 可选择人工关节置换术(专家共识)。

推荐说明: 人工关节置换可有效、快速缓解疼痛、提高髋关节功能, 是 NONFH 塌陷晚期的有效方法, 但对于年轻患者, 应充分考虑患者的年龄、职业、体重、骨质条件等, 充分告知假体预期使用寿命以及日后可能需要翻修等。

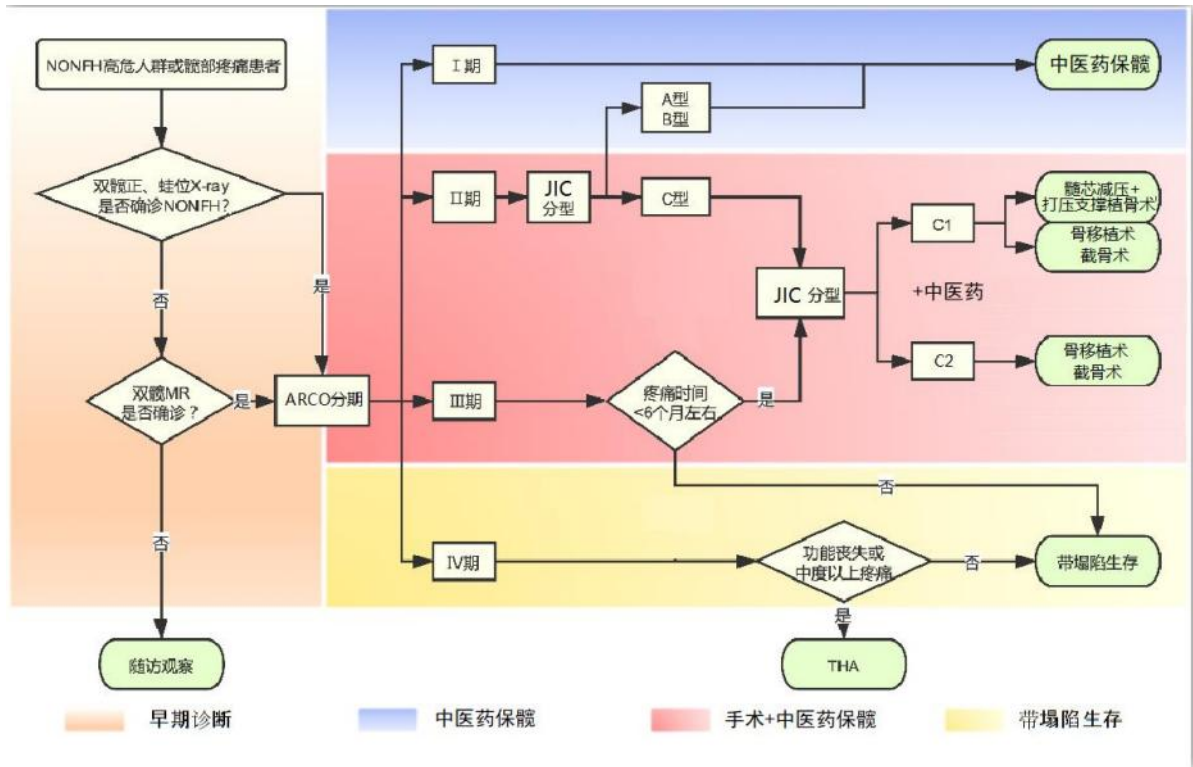


图 3 NONFH 诊疗流程图

附录 A 编制方法

A.1 证据质量评价与分级

指南制定工作组对纳入的 RCT 文献采用国际公认的 Cochrane 协作组推荐的偏倚风险评估工具 (Risk of Bias, ROB) 进行评价, 对系统评价及 Meta 分析采用 AMSTAR 工具进行质量评价。参照目前国际通用的评价证据体的 GRADE (Grading of Recommendations Assessment, Development and Evaluation) 方法, 指南制定工作组对证据进行检验并讨论其与临床问题的符合程度后, 将形成证据级别与推荐强度。

A.2 专家问卷调查及编写初稿

指南制定工作组根据前一阶段的工作成果, 以改良的德尔菲 (Delphi) 方法通过两轮专家问卷调查就部分推荐意见达成共识。共识规则为: 某条推荐意见的共识度超过 75%, 则认为该条推荐意见已达成共识, 只需根据专家意见进行小的修改; 若在 60%-74%, 则这条推荐意见未通过共识, 需要按照专家意见进行修改后再进行第二轮调研。根据两轮专家问卷调查结果, 指南制定工作组编写指南初稿。

A.3 专家论证会议

2022 年 5 月 28 日下午在广州中医药大学第三附属医院举行本指南的论证会, 出席会议有何伟、王春生、韦标方、田天照、孙伟、许鹏、庄至坤、刘又文、刘文刚、刘保一、沈计荣、李川、杜斌、杨德金、张庆文、张颖、陈卫衡、陈雷雷、陈镇秋、周明旺、郝阳泉、储小兵、韩永台、童培建、曾平、魏秋实、邢丹、陈新林等, 汇聚了全国范围内众多股骨头坏死领域著名中医、西医及中西医结合专家一起讨论。会中魏秋实教授代表指南制订工作组汇报指南制订的背景及基础, 系统地阐述了指南工作文献调研方法、证据评价体系、制订流程及编写体例多个核心工作环节。本次会议中指南编写工作得到了陈可冀院士及与会专家的一致认可, 并形成指南终稿。

A.4 发布及更新

结合上述过程最终编写成的《非创伤性股骨头坏死中西医结合诊疗指南》于 2023 年正式发布, 指南全文同时刊登在《中国中西医结合杂志》。本指南将根据中国中西医结合学会团体标准管理相关办法, 拟 3-5 年进行更新。

附录 B 证据综合报告

B.1 临床问题的遴选

在方法学专家的指导下，首先经过全面检索和阅读相关文献，初步拟定指南可能涉及的多个临床问题和常用结局指标；采用文献回顾、问卷调查、组织专家讨论等方法，总结出 25 个临床问题，并形成结构化电子问卷。指南制定工作组人员以电子问卷的形式调查多家医院的临床一线医师。经过投票评分和信息反馈后，最终形成 18 个临床问题和结局指标。随后召开专家共识会议，专家线下讨论，以改良德尔菲法进行评分，共计三轮。最终，指南制定工作组根据讨论结果确定指南拟关注的临床问题和结局指标。

B.2 证据的检索

指南制定工作组人员使用计算机检索 PubMed、EMBASE、the Cochrane Library、Web of Science 等英文数据库，和中国知网、万方、维普等中文数据库。检索时限均从建库至 2022 年 5 月，限制语言为中文和英文，研究对象为人。

B.3 证据遴选和数据提取

主要纳入来自现有临床指南、系统评价、随机对照试验、观察性研究和病例系列研究等以 NONFH 患者为主要目标人群的研究证据。必要时对距今超过 2 年以上的系统评价进行更新。通过阅读题目、摘要和全文，逐级筛选文献，然后根据预先设计的数据提取表进行数据的筛选和提取。每篇文献的筛选工作和信息提取均由 2 名工作人员独立完成，若存在分歧则经过讨论解决。

附录 C 引用的相关标准

C.1 证据级别

参照目前国际通用的评价证据体的 GRADE 方法，有 5 项因素可影响随机对照试验(RCTs)的证据级别，将证据质量分为高、中、低、极低 4 个等级。

表 7.GRADE 的证据质量和推荐强度分级

分级	具体内容
证据质量分级	
高 (A)	对估计值非常有把握，估计值接近真实值
中 (B)	对估计值有中等把握，估计值有可能接近真实值，但也有可能差别很大

低 (C) 对估计值的把握有限, 估计值可能与真实值有很大差别

极低 (D) 对估计值几乎没有把握, 估计值与真实值极有可能存在很大差别

C.2 推荐强度

参照目前国际通用的评价证据体的 GRADE 方法, 将推荐意见分为“强”、“弱”两级。当明确显示干预措施利大于弊或弊大于利时, 指南制订工作组将其列为强推荐。当利弊不确定或无论质量高低的证据均显示利弊相当时, 则视为弱推荐。除证据级别与利弊权衡外, 其它一些因素也会影响推荐意见的强弱 (表 8)。

表 8.GRADE 的证据质量和推荐强度分级

分级	具体内容
推荐强度分级	
强 (1)	明确显示干预措施利大于弊或弊大于利
弱 (2)	干预措施利弊不确定或无论证据质量高低, 均显示利弊相当
专家共识	尽管没有相关符合本指南纳入标准的研究证据, 但是专家们认为该项治疗有益
不确定	目前没有相关的证据指出该项治疗的损益比如何

附录 D 缩略词对照表

缩略语	英文全称	中文全称
NONFH	non-traumatic osteonecrosis of the femoral head	非创伤性股骨头坏死
ARCO	Association Research Circulation Osseous	国际骨微循环研究协会
JIC	Japanese Investigation Committee	日本骨坏死调查委员会
CJFH 分型	China-Japan Friendship Hospital classification for ONFH	中日友好医院分型
NVBG	Non-vascularized bone grafting	不带血运的植骨术
VBG	Vascularized bone grafting	带血运的植骨术
BMP	bone morphogenetic protein	骨形态发生蛋白
GRADE	Grading of Recommendations Assessment, Development and Evaluation	建议分级、评估、发展和评价
PRP	Platelet-rich plasma	富血小板血浆

附录 E 其他

E.1 指南制定项目组成员及职责

本指南由广州中医药大学第三附属医院（广东省中医骨伤研究院）何伟教授牵头，联合全国具有代表性的从事非创伤性股骨头坏死中医、西医和中西医结合临床工作中经验丰富的骨病专家及方法学专家组成指南制订专家组。在指南制定专家组的指导下，以何伟教授为组长的指南制定工作组成员按当前循证医学中指南制定的要求开展工作。

E.2 利益冲突声明

指南制定专家组及工作组成员均不存在本指南相关的利益冲突。所有参与的专家及工作人员均声明其本人没有和本指南主题相关的任何商业的、专业的或其他方面的利益，以及所有可能被本指南成果影响的利益。

E.3 本指南制定人员

指南负责人：何伟，李子荣，万春友

执笔人（按姓氏笔画排序）：刘又文，孙伟，孙永强，许鹏，何伟，陆丽明，韩永台，童培建，魏秋实

主审人（按姓氏笔画排序）：马信龙，王坤正，王拥军，刘尚礼，张长青，张英泽，肖鲁伟，陈卫衡，赵德伟

讨论专家（按姓氏笔画排序）：

中医专家：王建伟，区文欢，牛维，毛强，方锐，邓攀，田天照，庄至坤，刘文刚，刘宗超，许志宇，许树柴，杜炯，杜斌，李引刚，李记天，李刚，李忠强，李勃，李晓明，李雄，杨彬，肖欢，何帮剑，何海军，沈计荣，张庆文，张颖，陈雷雷，陈镇秋，林娜，欧志学，周正新，周观明，周明旺，赵艳飞，郝阳泉，侯德才，宫云昭，倘艳锋，高大伟，郭永昌，黄永明，梁倩倩，储小兵，鲁超，曾平，曾勤，雷寿斌，詹红生

西医专家：丁悦，王万明（中国人民解放军联勤保障部队第九〇〇医院），王文波（南方科技大学医院），王岩，王春生，王健（南方医院），韦标方，毛新展（湘雅二院），尹宗生（安徽医科大学第一附属医院），史占军（南方医院），白波，冯勇，邢丹，吕松岑，朱俊峰，刘保一，孙炜（深圳市第二人民医院），李川，李军，李慧武，杨先腾（贵州省人民医院），杨佩（西安交大二附院），杨德金，吴啸波，何川（瑞金医院），沈超，张大光，张文明，张怡元，张洪，陈光兴（西南医院），陈晓东，陈增淦，尚希福（安徽省立医院），罗殿中，岳聚安，周一新，夏春（厦门大学附属中山医院），柴伟，高福强，郭晓忠，曹力，盛加根，盛璞义，康鹏德，阎作勤，彭江，彭昊，彭笏宸，程立明，蔡谔

方法学专家（按姓氏笔画排序）：丁长海，王奇，陈耀龙，陈新林

秘书：林天烨，李子祺，何敏聪，何晓铭，洪志楠，魏秋实（兼）

参考文献

- [1] 赵德伟, 胡永成. 成人股骨头坏死诊疗标准专家共识(2012年版)[J]. 中华关节外科杂志(电子版). 2012, 6(03): 479-484.
- [2] Mont M A, Salem H S, Piuizzi N S, et al. Nontraumatic Osteonecrosis of the Femoral Head: Where Do We Stand Today?: A 5-Year Update[J]. J Bone Joint Surg Am. 2020, 102(12): 1084-1099.
- [3] 李子荣. 股骨头坏死临床诊疗规范[J]. 中华骨与关节外科杂志. 2015, 8(01): 1-6.
- [4] 中国成人股骨头坏死临床诊疗指南(2020)[J]. 中华骨科杂志. 2020, 40(20): 1365-1376.
- [5] Yoon B H, Mont M A, Koo K H, et al. The 2019 Revised Version of Association Research Circulation Osseous Staging System of Osteonecrosis of the Femoral Head[J]. J Arthroplasty. 2020, 35(4): 933-940.
- [6] Guideline for Diagnostic and Treatment of Osteonecrosis of the Femoral Head[J]. Orthop Surg. 2015, 7(3): 200-207.
- [7] Sugano N, Atsumi T, Ohzono K, et al. The 2001 revised criteria for diagnosis, classification, and staging of idiopathic osteonecrosis of the femoral head[J]. J Orthop Sci. 2002, 7(5): 601-605.
- [8] 李子荣, 刘朝晖, 孙伟, 等. 基于三柱结构的股骨头坏死分型——中日友好医院分型[J]. 中华骨科杂志. 2012(06): 515-520.
- [9] 陈卫衡, 何伟, 童培建, 等. 股骨头坏死中医辨证标准(2019年版)[J]. 中医正骨. 2019, 31(06): 1-2.
- [10] 张保刚, 郝阳泉, 刘智勇, 等. 通络生骨汤联合髓芯减压治疗早期股骨头坏死的临床研究[J]. 陕西中医. 2016, 37(03): 297-299.
- [11] 冯志, 赵宝祥, 孙丙银. 头颈开窗复合植骨术配合仙灵骨葆胶囊治疗非创伤性股骨头坏死的临床研究[J]. 中国中医骨伤科杂志. 2014, 22(07): 24-25.
- [12] Yin H, Yuan Z, Wang D. Multiple drilling combined with simvastatin versus multiple drilling alone for the treatment of avascular osteonecrosis of the femoral head: 3-year follow-up study[J]. BMC Musculoskelet Disord. 2016, 17(1): 344.
- [13] Lee Y K, Ha Y C, Cho Y J, et al. Does Zoledronate Prevent Femoral Head Collapse from Osteonecrosis? A Prospective, Randomized, Open-Label, Multicenter Study[J]. J Bone Joint Surg Am. 2015, 97(14): 1142-1148.
- [14] Lai K A, Shen W J, Yang C Y, et al. The use of alendronate to prevent early collapse of the femoral head in patients with nontraumatic osteonecrosis. A randomized clinical study[J]. J Bone Joint Surg Am. 2005, 87(10): 2155-2159.

- [15] Wang C J, Huang C C, Wang J W, et al. Long-term results of extracorporeal shockwave therapy and core decompression in osteonecrosis of the femoral head with eight- to nine-year follow-up[J]. *Biomed J.* 2012, 35(6): 481-485.
- [16] Wang P, Shi B, Gao Z H, et al. EFFECT OF COLLA CORNUS CERVI COMBINED WITH LV-MEDIATED BMP7 TRANSFECTED BMSCs ON ANFH IN RATS[J]. *Acta Pol Pharm.* 2016, 73(6): 1521-1530.
- [17] Li W, Ye Z, Wang W, et al. Clinical effect of hyperbaric oxygen therapy in the treatment of femoral head necrosis : A systematic review and meta-analysis[J]. *Orthopade.* 2017, 46(5): 440-446.
- [18] Neumayr L D, Aguilar C, Earles A N, et al. Physical therapy alone compared with core decompression and physical therapy for femoral head osteonecrosis in sickle cell disease. Results of a multicenter study at a mean of three years after treatment[J]. *J Bone Joint Surg Am.* 2006, 88(12): 2573-2582.
- [19] Moghamis I, Alhammoud A A, Kokash O, et al. The outcome of hyperbaric oxygen therapy versus core decompression in the non-traumatic avascular necrosis of the femoral head: Retrospective Cohort Study[J]. *Ann Med Surg (Lond).* 2021, 62: 450-454.
- [20] 任政, 刘修信, 沈志敏. 改良多孔髓芯减压修复早期股骨头缺血性坏死:髋关节置换率 5 年随访[J]. *中国组织工程研究.* 2014, 18(53): 8529-8535.
- [21] 李杨, 冯世庆. 早期股骨头缺血性坏死治疗:髓芯减压并钽棒优于并植骨[J]. *中国组织工程研究.* 2014, 18(05): 815-820.
- [22] 张颖, 刘又文, 冯立志, 等. 非创伤性早期股骨头坏死患者保髋术中钽棒和异体腓骨支撑股骨头的效果比较[J]. *山东医药.* 2015, 55(48): 5-8.
- [23] Martinot P, Dartus J, Leclerc J T, et al. Hip survival after plain core decompression alone versus bone morphogenetic protein and/or bone marrow reinjection with core decompression for avascular osteonecrosis of the femoral head: a retrospective case control study in ninety two patients[J]. *Int Orthop.* 2020, 44(11): 2275-2282.
- [24] Yang S, Wu X, Xu W, et al. Structural augmentation with biomaterial-loaded allograft threaded cage for the treatment of femoral head osteonecrosis[J]. *J Arthroplasty.* 2010, 25(8): 1223-1230.
- [25] Aggarwal A K, Poornalingam K, Jain A, et al. Combining Platelet-Rich Plasma Instillation With Core Decompression Improves Functional Outcome and Delays Progression in Early-Stage Avascular Necrosis of Femoral Head: a 4.5- to 6-Year Prospective Randomized Comparative Study[J]. *J Arthroplasty.* 2021, 36(1): 54-61.
- [26] Xian H, Luo D, Wang L, et al. Platelet-Rich Plasma-Incorporated Autologous Granular Bone Grafts Improve Outcomes of Post-Traumatic Osteonecrosis of the Femoral Head[J]. *J Arthroplasty.* 2020, 35(2): 325-330.

[27] Zhao D, Cui D, Wang B, et al. Treatment of early stage osteonecrosis of the femoral head with autologous implantation of bone marrow-derived and cultured mesenchymal stem cells[J]. Bone. 2012, 50(1): 325-330.

[28] Gangji V, De Maertelaer V, Hauzeur J P. Autologous bone marrow cell implantation in the treatment of non-traumatic osteonecrosis of the femoral head: Five year follow-up of a prospective controlled study[J]. Bone. 2011, 49(5): 1005-1009.